Early Reduction in Rectal Wall Thickness on Transperineal Ultrasound Predicts Mucosal Healing in Ulcerative Colitis

Sagami S, Odajima K, Asonoma K, Miyatani Y, Nakano M, Maeda I, Hibi T, Kobayashi T.

Journal: **Journal of Crohn's and Colitis, 2025**
https://doi.org/10.1093/ecco-jcc/jjaf141

腸管エコーの治療開始1週後の変化が回復予測！

佐上　晋太郎（IBDセンター）

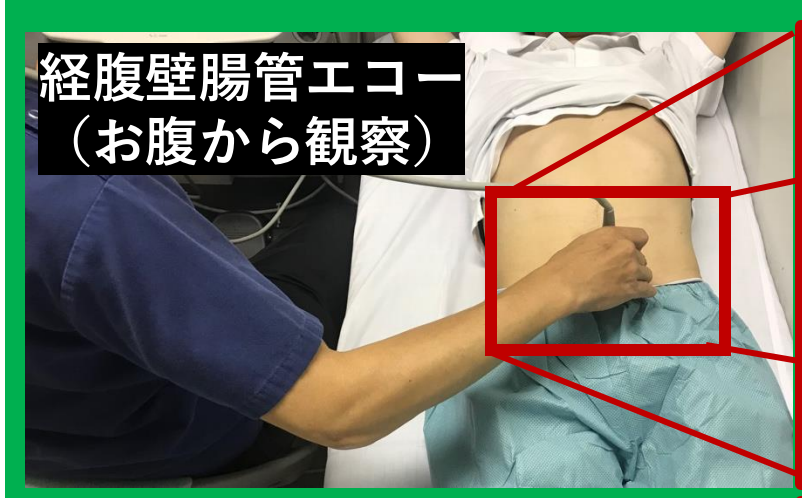

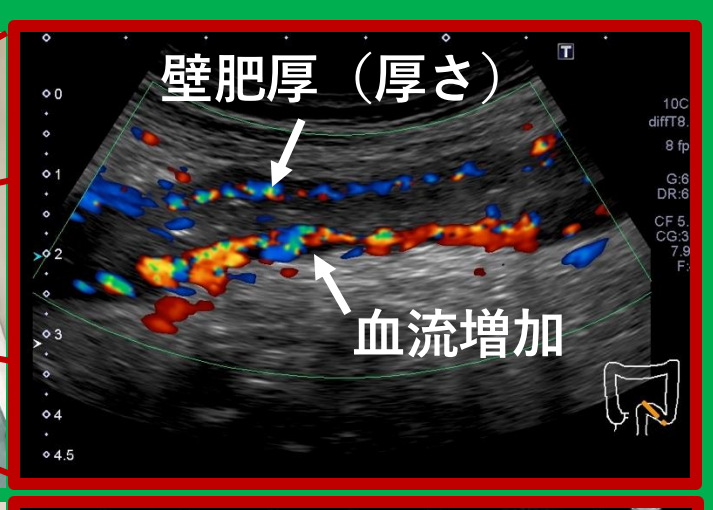

●**黒い部分**：炎症で腫れている大腸壁が黒く描出されます。

● **色がついている部分**：炎症があるとカラードップラーによる血流が観察されます。

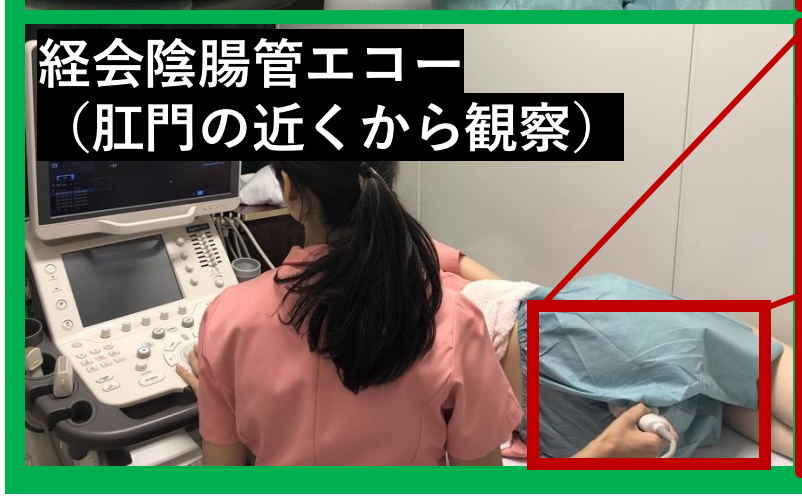

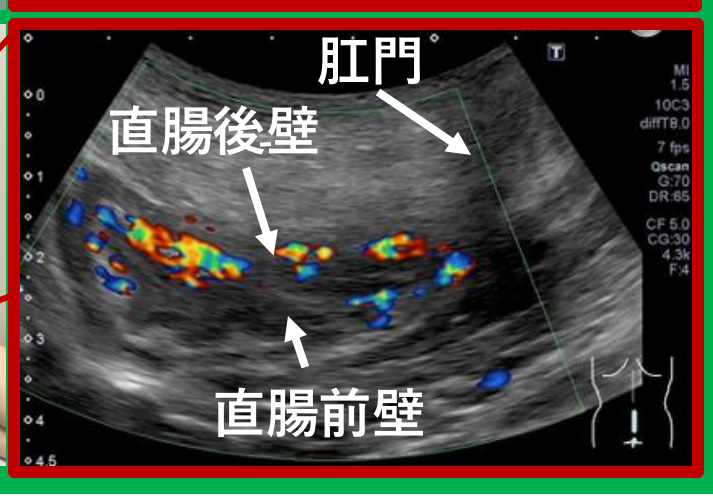

直腸は腹壁からは遠くてエコーで見えにくい部分ですが、肛門近くから観察すると正しく評価できます。

1. 研究の背景

潰瘍性大腸炎の治療選択肢は増えたが、事前に効くかどうか予測することは難しい。
そのため治療開始後早い段階で「効いている治療かどうか」を見極めることが大切。
痛みが少なく下剤も不要の腸管エコーなら、短期間で何度も確認できる。
内視鏡・組織で改善することが治療の重要な目標

2. 研究の概要

治療前／**1週**／8週にエコーで**腸の壁の厚さと血流**を測定。
とくに**直腸**は経会陰エコーで評価。その後（14週以降）に内視鏡・組織検査を行い、

- **CER**＝症状が落ち着く＋内視鏡で良くなる
- **HEMI**＝内視鏡＋組織の両方で良くなる

を達成したかを判定。

3. 研究の結果

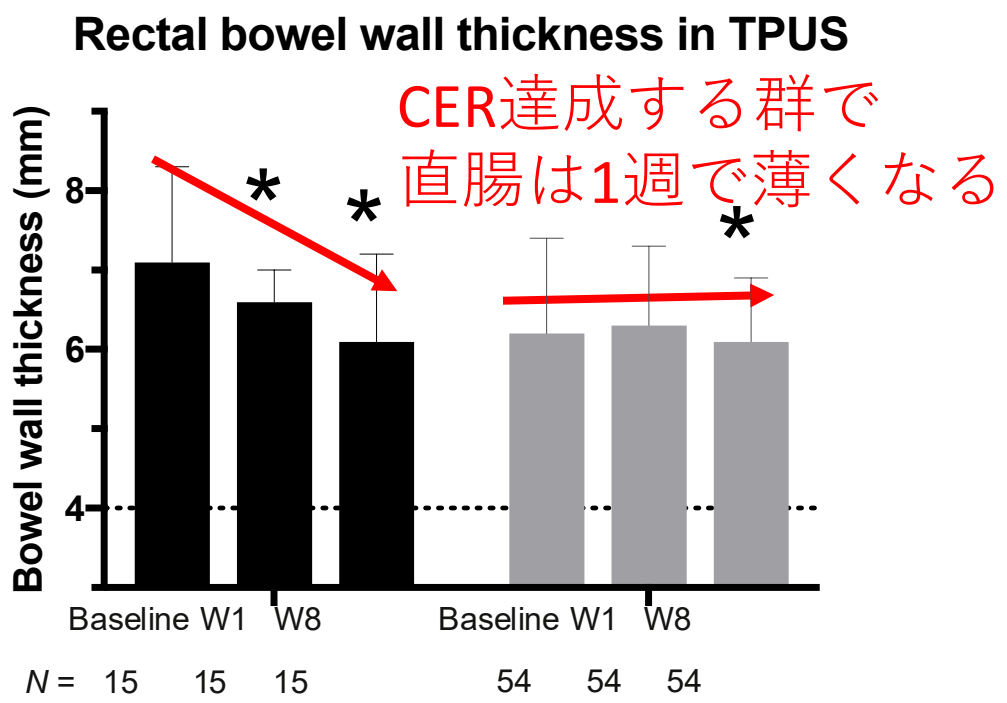

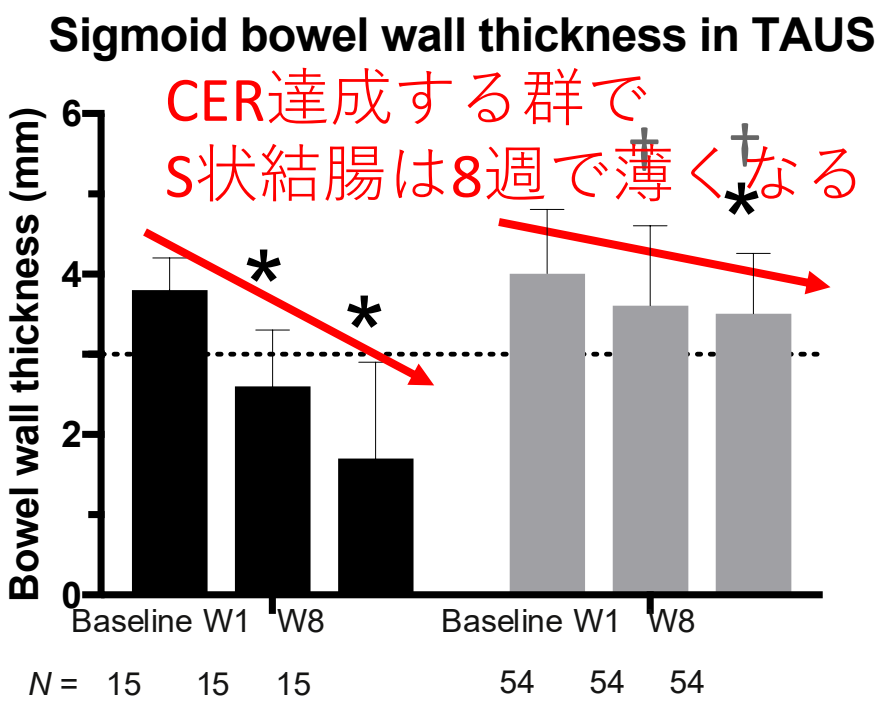

主な結果

CERの予測について

- **直腸の厚さの1週時点の変化**がポイント。
- **S状結腸の壁の厚さ**の改善は**8週**で役立つが、**1週では直腸ほど有用でない。**

HEMIの予測について

- CERと同様の結果。

4. 検査の利点

- **痛みなし・下剤/絶食不要・短時間。**
- **治療開始1週で先の見通し**が立つ → 不要な治療や副作用リスクを減らす。

5. 将来の展望・注意

- 直腸の厚さは**初期の反応を見るサイン**として有望。
- 最終判断は**症状・血液・便検査・内視鏡**の全てを総合して行います。
- 単施設研究／内視鏡の時期にばらつきありなど、限界もある。